

## CIRURGIA DE AVANÇO MAXILOMANDIBULAR PARA TRATAMENTO DA SÍNDROME DAS APNÉIAS/HIPOPNÉIAS OBSTRUTIVAS DO SONO (SAHOS)

*MAXILLOMANDIBULAR ADVANCEMENT SURGERY FOR THE TREATMENT OF OBSTRUCTIVE SLEEP APNEA/HYPOPNEA SYNDROME (OSAHS)*

Francisco Veríssimo de Mello-Filho<sup>1</sup>, Ana Célia Faria<sup>2</sup>, Hélcio Tadeu Ribeiro<sup>2</sup>,  
Sávio Nogueira da Silva Junior<sup>2</sup>, Luís Vicente Garcia<sup>3</sup>, Antonio Carlos dos Santos<sup>4</sup>

<sup>1</sup>Docente. Divisão Cirurgia de Cabeça e Pescoço. Departamento de Oftalmologia, Otorrinolaringologia e Cirurgia de Cabeça e Pescoço. Coordenador do CIEDEF. <sup>2</sup>Pós-graduandos Nível Doutorado. <sup>3</sup>Docente. Departamento de Biomecânica, Medicina e Reabilitação do Aparelho Locomotor. <sup>4</sup>Docente. Centro de Ciências da Imagem e Física Médica. Departamento de Clínica Médica. Faculdade de Medicina de Ribeirão Preto – USP. Colaboradores do CIEDEF.

**CORRESPONDÊNCIA:** Francisco Veríssimo de Mello-Filho

Centro Integrado de Estudos das Deformidades da Face (CIEDEF) – Campus, Hospital das Clínicas da FMRP-USP.

AV. Bandeirantes, 3900 – Ribeirão Preto – SP – CEP 14049-900.

E-mail [fdmfilho@fmrp.usp.br](mailto:fdmfilho@fmrp.usp.br) / tel.: (16) 602-2353

Mello-Filho FV, Faria AC, Ribeiro HT, Silva Junior SN, Garcia LV, Santos AC. Cirurgia de avanço maxilomandibular para tratamento da Síndrome das Apnéias/ Hipopnéias Obstrutivas do Sono (SAHOS). Medicina (Ribeirão Preto) 2006; 39

**RESUMO:** O tratamento da oclusão das vias aéreas superiores (VAS) durante o sono tem merecido reavaliação pela constatação de insucessos de algumas técnicas terapêuticas. As diferentes interpretações dos padrões de obstrução nas VAS parecem determinar o sucesso ou falha do tratamento cirúrgico. A cirurgia de avanço maxilomandibular tem se apresentado como o tratamento cirúrgico mais eficiente para SAHOS (excluindo a traqueostomia), com elevados índices de sucesso. Com o objetivo de melhor compreendermos o procedimento de avanço maxilomandibular, bem como desmistificar as inúmeras dificuldades apontadas, apresentamos a metodologia diagnóstica, descrição cirúrgica, resultados, complicações e vantagens deste procedimento. Os pacientes portadores de SAHOS, depois da cirurgia de avanço maxilomandibular, apresentam ausência ou redução acentuada dos sintomas e melhora dos índices polissonográficos e conseqüente melhora em sua qualidade de vida. Portanto, essa cirurgia apresenta-se como uma importante ferramenta para ser utilizada no tratamento da SAHOS.

**Descritores:** Cirurgia Facial. Avanço Mandibular. Apnéia do Sono Tipo Obstrutiva.

### 1- INTRODUÇÃO

O tratamento dos distúrbios respiratórios do sono tem merecido reavaliação pela constatação de

consideráveis taxas de insucessos das técnicas terapêuticas em uso freqüente. As diferentes interpretações dos padrões de obstrução nas VAS parecem determinar o sucesso ou falha do tratamento cirúrgico.

Atualmente acredita-se que o estreitamento das VAS é difuso, em grande parte dos casos de SAHOS, incluindo o palato mole, parede lateral da faringe e base de língua<sup>1</sup>. Portanto, para o tratamento efetivo da SAHOS precisamos criar mecanismos que possibilitem a permeabilidade dessa região.

Cirurgias da cavidade nasal e/ou rinofaringe, como septoplastia, turbinectomia, uvulopalatoplastia, uvulopalatofaringoplastia (UPFP), remoção de vegetações adenoideas e massas rinonassais, podem melhorar a respiração e tratar o ronco, mas são insuficientes para tratar a SAHOS, pelo fato de não atuarem diretamente na região da obstrução.

A despeito da complexidade anatômica da oro e hipofaringe, na SAHOS outros fatores podem alterar a permeabilidade da região. A orofaringe é um espaço variável conforme a função exercida, assim a sua abertura pode ser completa quando falamos, parcial quando respiramos e até mesmo fechada após a passagem do alimento na deglutição. Portanto fatores como flacidez muscular, distribuição de gordura, postura craniofacial, posição do indivíduo e estado de consciência, também contribuem na variação de sua permeabilidade. Desta forma, nem sempre é possível identificar um simples estreitamento nas VAS, estando o paciente em vigília, como responsável pelo desencadeamento dos eventos envolvidos na oclusão das vias aéreas durante o sono. Para uma adequada identificação do local obstruído torna-se necessário também uma avaliação funcional com o paciente deitado e dormindo.

Vários procedimentos cirúrgicos visando possibilitar a livre passagem de ar pelas vias aéreas têm sido descritos, por exemplo: avanço do músculo genioglossos e suspensão do osso hióide<sup>2</sup>, remoção de parte da base da língua<sup>3</sup>, cirurgia de avanço maxilomandibular<sup>4</sup> e traqueostomia<sup>5</sup>. Dos inúmeros procedimentos cirúrgicos propostos, a maioria tem mostrado resultados insatisfatórios<sup>2</sup>, principalmente nos casos de SAHOS grave com desproporção anatômica difusa das VAS<sup>6</sup>.

Desde os primeiros casos relatados de SAHOS a única cirurgia que consegue elevado índice de sucesso no tratamento é a traqueostomia, pelo desvio da passagem do ar contornando a região de colapso. Adicionalmente, a cirurgia de avanço maxilomandibular tem obtido sucesso semelhante, por proporcionar adequado aumento do espaço faríngeo.

Várias estruturas ósseas que circundam a orofaringe podem estar envolvidas na desarmonia anatô-

mica que predispõe a apnéia. A constrição do espaço aéreo retrolingual pode ser dependente da retroposição mandibular (retrognatia) e do posicionamento do osso hióide, cuja influência, concomitante ou individual, deve ser corretamente avaliada<sup>7</sup>. A presença dessa condição associada a posicionamento rebaixado do osso hióide, tem sido relacionada a resultados insatisfatórios do tratamento cirúrgico por UPFP, procedimento que elimina a obstrução somente no nível do palato mole, ou seja, corrige o ronco, mas não a SAHOS<sup>8</sup>.

Técnicas cirúrgicas para correção de deficiência maxilar e mandibular são bem conhecidas, e têm sido utilizadas com êxito para tratamento de deformidades esqueléticas faciais. Sabe-se que a cirurgia de avanço mandibular provoca também um avanço da musculatura da língua e da região supra-hióidea, bem como o avanço da maxila leva ao reposicionamento do véu palatino e dos músculos velofaríngeos<sup>9</sup>. Essa conduta acarreta um aumento do espaço aéreo retrolingual e retropalatal melhorando, portanto, mais extensamente, a permeabilidade da faringe.

A cirurgia de avanço maxilomandibular tem se apresentado como o tratamento cirúrgico mais eficiente para SAHOS juntamente com a traqueostomia, com índices de sucesso de 96%<sup>10</sup>, 98%<sup>11</sup> e 100%<sup>4,6</sup>.

A despeito da efetividade da cirurgia de avanço maxilomandibular para o tratamento da SAHOS, existe ainda um certo temor e alguns mitos a respeito deste procedimento. Com o objetivo de desmistificar e de melhor compreendermos o procedimento de avanço maxilomandibular, apresentamos a metodologia diagnóstica, descrição cirúrgica, resultados, complicações e vantagens deste procedimento.

## 2- MATERIAL E MÉTODO

### Métodos de avaliação

O Serviço de Cirurgia de Cabeça e Pescoço do Hospital das Clínicas da Faculdade de Medicina de Ribeirão Preto-USP adotou como metodologia de avaliação para indicação da cirurgia de avanço maxilomandibular os seguintes exames:

#### 2.1- Avaliação clínica

Todos os pacientes são avaliados no CIEDEF (Centro Integrado de Estudos das Deformidades da Face) do Hospital das Clínicas da Faculdade de Medicina de Ribeirão Preto USP e atendidos segundo protocolo estabelecido para SAHOS. Consta desse pro-

toloco uma avaliação clínica multidisciplinar, com exames específicos como o loco regional da cabeça e pescoço, assim como avaliação fonoaudiológica, psicológica e ortodôntica.

## 2.2- Polissonografia

Todos os pacientes são submetidos a exames polissonográficos pré e pós cirurgia. Os exames são realizados no período de 6-7 horas noturnas no Laboratório de Sono da Divisão de Neurofisiologia Clínica do HCFMRP-USP de acordo com os parâmetros descritos no Capítulo II deste simpósio (monitorização polissonográfica).

Os elementos polissonográficos são utilizados essencialmente para avaliação do resultado cirúrgico sobre a permeabilidade das vias aéreas, uma vez que todos os pacientes com distúrbio respiratório do sono do tipo obstrutivo podem submeter-se a cirurgia de avanço maxilomandibular, independentemente do grau do distúrbio e da repercussão clínica.

Utilizamos a avaliação polissonográfica para obtermos o índice de apnéias/hipopnéias, o grau de dessaturação e o diagnóstico de síndrome de resistência das vias aéreas superiores (caso ocorra qualquer nível de dessaturação, sem a documentação de apnéia ou hipopnéia, porém na presença de despertares por esforço respiratório aumentado, o diagnóstico será de síndrome do aumento da resistência da vias aéreas superiores e este paciente também será candidato a cirurgia de avanço maxilomandibular).

## 2.3- Telerradiografia

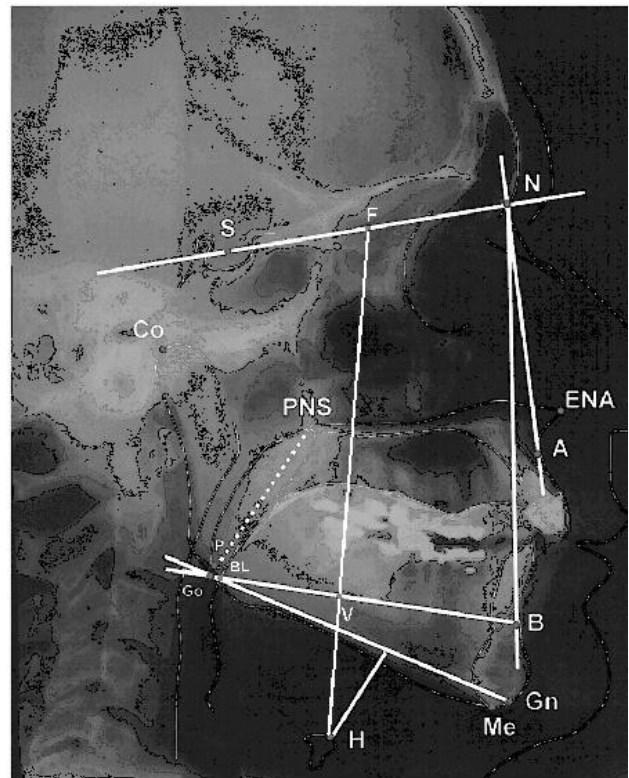
A rotina do exame radiográfico foi padronizada para obtenção das telerradiografias da cabeça em posição lateral. O procedimento é realizado pelo mesmo técnico sempre com o mesmo aparelho. Consta dessa padronização a evidenciação do contorno lingual mediante contraste de sulfato de bário aplicado com um cotonete no sulco mediano da língua do paciente. Esse procedimento permite contrastar o contorno da língua, muitas vezes não visualizado com a técnica convencional.

A radiografia é realizada com o paciente em pé em posição lateral, 90 graus em relação ao aparelho de RX, mantendo-se a posição da cabeça com cefalostato. A distância de 1,55m entre fonte, objeto e filme, minimiza as distorções da imagem radiográfica. O paciente é instruído a permanecer com os dentes

em oclusão, com os lábios selados e com a língua relaxada no assoalho da boca, sem deglutir. A radiografia é realizada na fase final da expiração.

Utiliza-se traçado em folha de papel acetato fixado sobre a telerradiografia, na qual copiam-se estruturas anatômicas, obtendo-se um desenho anatomo-radiográfico com pontos, linhas, planos, ângulos e medidas cefalométricas.

São avaliadas as seguintes dimensões angulares e lineares (Figura 1)



**Figura 1:** Telerradiografia cefalométrica em norma lateral com o traçado cefalométrico: observar o local dos principais pontos e suas respectivas linhas determinando o desenho cefalométrico.

## 2.4- Exame de Ressonância Magnética

Os pacientes são encaminhados para o Centro de Imagens do Hospital das Clínicas da Faculdade de Medicina de Ribeirão Preto, onde é realizada a aquisição das Imagens por Ressonância Magnética, em um equipamento de 1,5 Tesla, supercondutor, modelo Magnetom Vision (Siemens, Erlangen, Alemanha), com campo gradiente de 25 miliTesla, utilizando-se uma bobina emissora e receptora de radiofrequência (RF), para estudo da cabeça, tipo gaiola, de polarização circular.

O protocolo de aquisição das imagens inclui seqüências sagitais e axiais de alta definição anatômica, ponderadas em T1, seguidas por estudo dinâmico, com seqüências rápidas gradiente-eco ponderadas em T1 durante manobras de Muller e de simulação de ronco, realizado inicialmente com o paciente em vigília.

Imediatamente após, é realizada a aquisição de imagens durante o sono. Com a assistência de um médico anestesista, o sono é induzido com a administração por via endovenosa de Thiopental (2 a 3 mg por kilo) e de Propofol (3 a 5 mg por kilo). A saturação de oxigênio e a frequência cardíaca do paciente são continuamente monitoradas por oxímetro.

As imagens são adquiridas em padrão DICOM e transferidas para estação de trabalho auxiliar via rede Ethernet. Estas são armazenadas e processadas para extração de dados referentes à área e volume das VAS, bem como posição de diversas estruturas de interesse para avaliação.

## 2.5- Nasofibrolaringoscopia flexível

O exame é realizado com nasofaringoscópio flexível de 7 mm (Olympus BF, Type 1T30) acoplado com micro-câmera da marca Storz-Endoskope (Dx-Cam NTSC, modelo 202301 20). São realizados dois tipos de avaliação endoscópica: com o paciente em vigília e sob sono induzido.

A nasofibrolaringoscopia com o paciente em vigília é realizada na posição sentada e em decúbito dorsal. São avaliadas características anatômicas e funcionais das VAS, principalmente no segmento da oro e hipofaringe. O colapso das paredes da faringe é analisado através da Manobra de Müller (inspiração forçada), realizada de três maneiras:

- fechamento da cavidade nasal pelo examinador e da boca pelo próprio paciente,
- fechamento da cavidade nasal pelo examinador e da boca com a colocação de uma cânula de maior calibre (sonda de plástico nº 8 com 16 cm de comprimento)
- fechamento da cavidade nasal pelo examinador e da boca com a colocação de uma cânula de menor calibre (sonda de plástico nº 6 com 11 cm de comprimento).

Com a assistência de um médico anestesista, o sono é induzido através da administração por via endovenosa de Propofol (3 a 5 mg/kilo). A nasofibrolaringoscopia é realizada com o paciente em decúbito

dorsal, observando a ocorrência de roncos e apnéias, e avaliando os níveis de colapso das VAS.

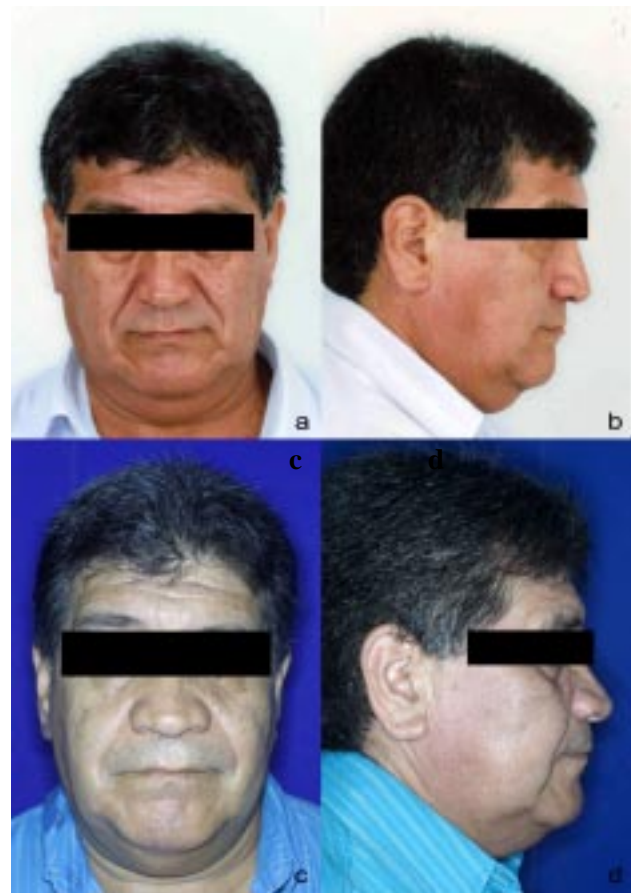## 2.6- Técnica cirúrgica

O tratamento cirúrgico realizado consiste em osteotomia Le Fort I para avanço da maxila e osteotomia sagital para avanço mandibular. Após as osteotomias os segmentos ósseos são posicionados e fixados com implantes de titânio (placas e parafusos) 2.0 mm.

## 3- RESULTADOS

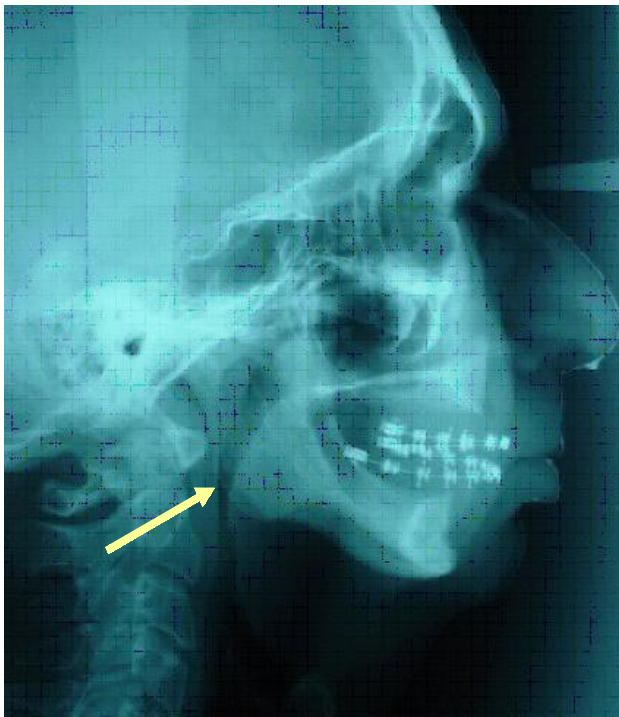
Apresentamos alguns exemplos de cada uma de nossas avaliações no pré e pós-operatório para que o leitor possa comparar os resultados:

- 1- Fotografia de frente e perfil de paciente no pré e pós-operatório submetido a tratamento da SAHOS (Figura 2).

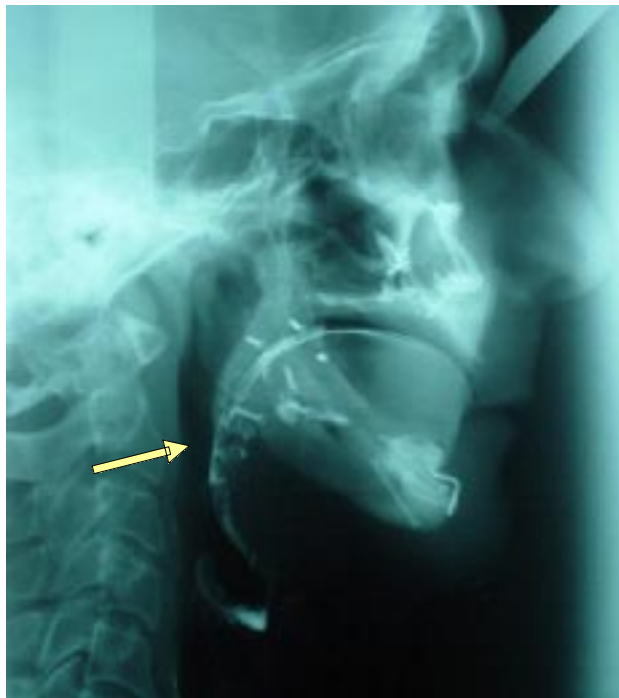

**Figura 2:** Fotografia de paciente portador da SAHOS de frente e perfil no pré-operatório (a-b) e pós-operatório (c-d).

2- Telerradiografia em norma lateral no pré e pós-operatório (Figura 3 e 4).

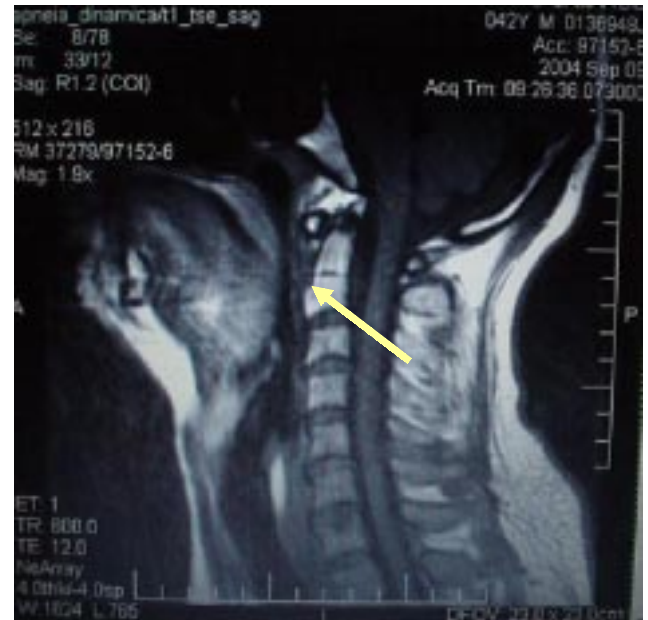

**Figura 3:-** Telerradiografia em norma lateral de um paciente portador de SAHOS no pré-operatório. Observar (seta) o reduzido diâmetro da via aérea junto à base da língua.

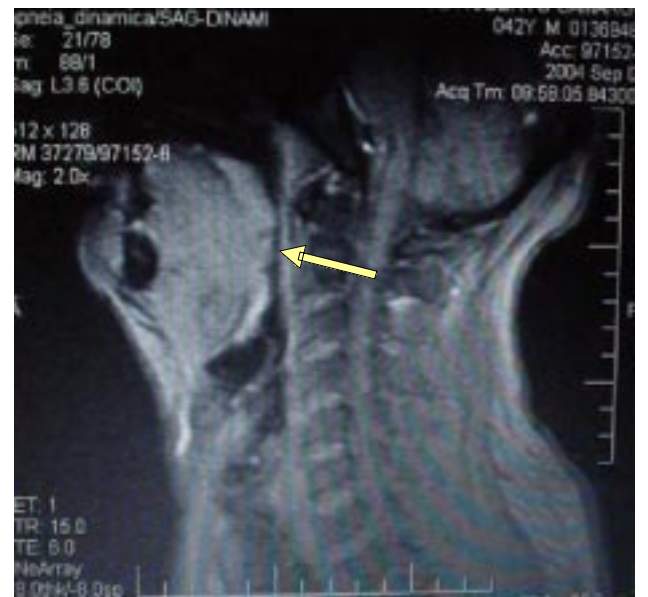

**Figura 4:-** Telerradiografia em norma lateral de um paciente portador de SAHOS no pós-operatório: observar (seta) o significativo aumento do espaço aéreo junto à base da língua.

3- Ressonância magnética mostrando o espaço aéreo de um paciente em vigília e dormindo no pré e pós-operatório (Figura 5, 6,7 e 8).  
 4- Nasofaringolaringoscopia de um paciente dormindo no pré e pós operatório (Figura 9).

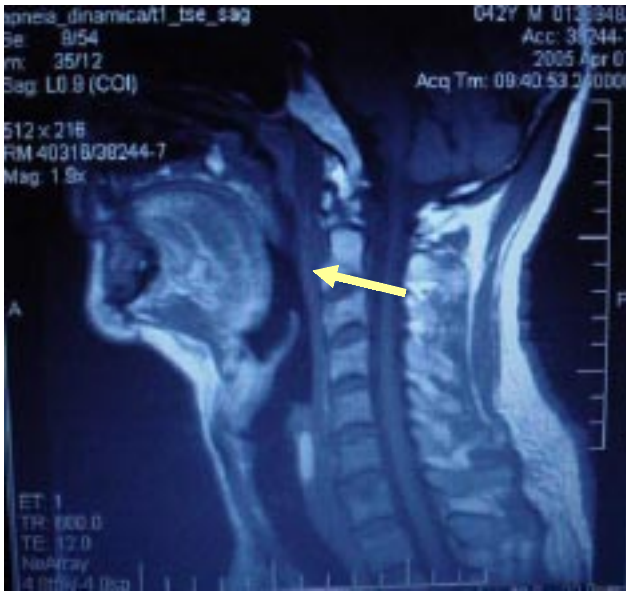

**Figura 5:** RM de um paciente portador de SAHOS no pré-operatório acordado.

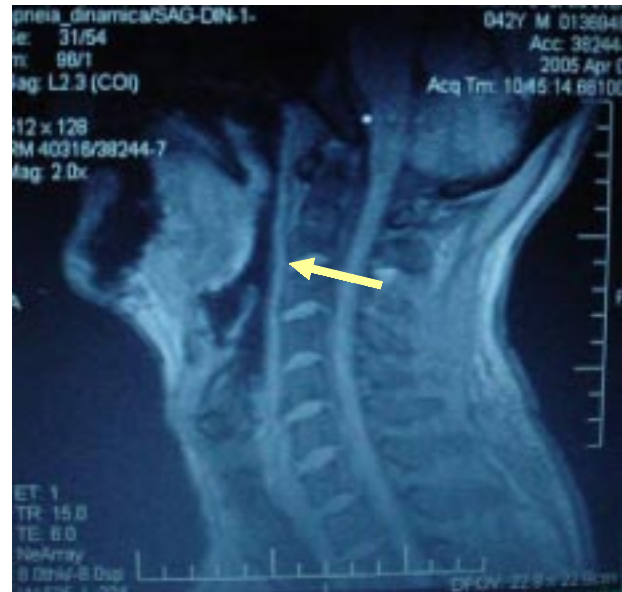

**Figura 6:** RM de um paciente portador de SAHOS no pré-operatório dormindo, onde é possível visualizar (seta) o reduzido volume da faringe junto à base da língua.

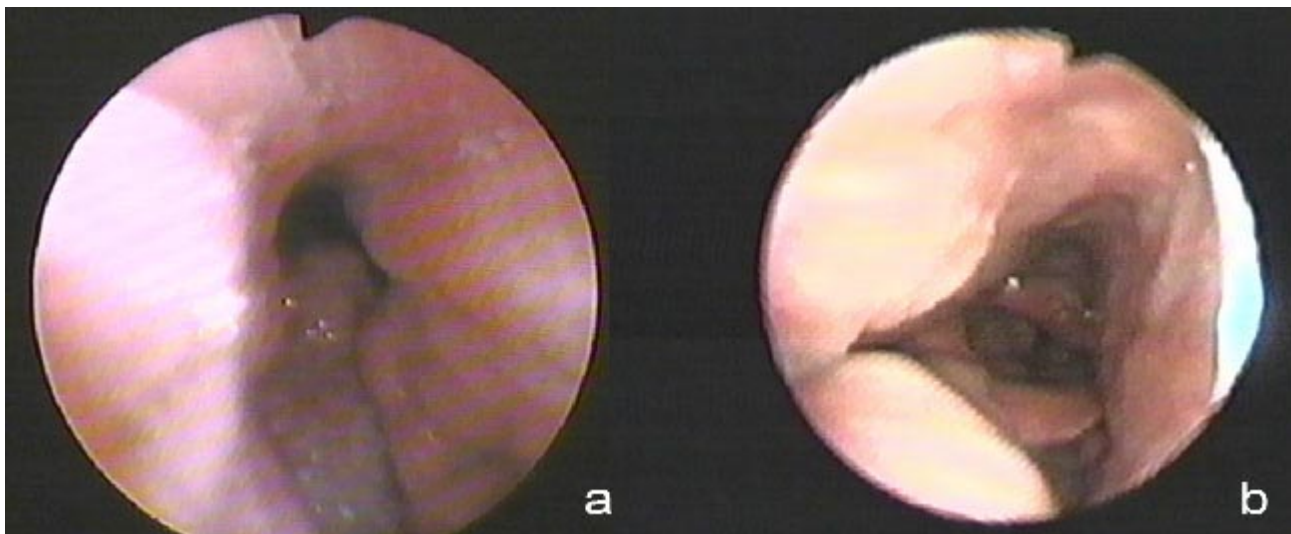




**Figura 7:** RM de um paciente portador de SAHOS no pós-operatório acordado.



**Figura 8:** RM de um paciente portador de SAHOS no pós-operatório dormindo, onde é possível visualizar (seta) o significativo aumento do volume da faringe junto à base da língua.



**Figura 9:** Nasofaringoscopia de um paciente portador de SAHOS dormindo no pré-operatório (a) e pós-operatório (b). Observar a diferença volumétrica da faringe após a cirurgia.

#### 4- DISCUSSÃO

Uma vez definido, pela avaliação clínica e polissonografia, que o paciente é portador de SAHOS do tipo obstrutiva, precisamos definir alguns parâmetros para escolher o tratamento mais apropriado. A primeira questão que deve ser levantada é em relação às condições clínicas do paciente. Pacientes debilita-

dos, com risco cirúrgico elevado devem ser tratados preferencialmente com CPAP ou traqueostomia. Consideramos as duas possibilidades factíveis, mas problemáticas por vários motivos. Ambas opções são tratamentos paliativos, com baixo índice de adesão e uma série de inconvenientes sociais, refletindo numa perda de qualidade de vida, entretanto quando bem aplicadas apresentam resultado satisfatório.

Outra importante questão é definir a região e o grau de obstrução responsável pela SAHOS. Os exames modificados de telerradiografia (Figuras 3 e 4), RM (Figura 5, 6, 7 e 8) e nasofaringolaringoscopia (Figura 9) são complementares e capazes de definir com bastante precisão a região e o grau de obstrução de maneira funcional, bem como estabelecer parâmetros das modificações que devem ser executadas. Este importante conceito de nosso grupo vai contra muitos estudos que utilizam o IAH como norteador do tratamento. Ao nosso ver, não importa para o tratamento o IAH e sim o local e grau da obstrução. Sendo a SAHOS uma doença progressiva o IAH apenas reflete o estágio evolutivo desta moléstia.

Para alguns, a escolha do melhor tratamento cirúrgico para SAHOS constitui um verdadeiro dilema. Uma dificuldade consiste em identificar e classificar, em termos de severidade, os freqüentes múltiplos locais de obstrução das VAS, e decidir quando e como priorizar e combinar procedimentos cirúrgicos em uma ou mais etapas<sup>6</sup>.

Uma revisão abrangente da literatura<sup>2</sup> mostrou que a UPFP, cirurgia mais comumente realizada para SAHOS, apresenta melhora em apenas 41% dos casos (137 melhoras em um total de 337 pacientes operados, avaliados em 37 estudos independentes).

Riley et al. (1993)<sup>11</sup> avaliaram a eficiência na redução do IAH da fase I do protocolo de Stanford (UPFP, avanço do músculo genioglossso e suspensão do osso hióide), obtendo um índice de 61% (145 de 239 pacientes), sendo que nos casos de pacientes com SAHOS grave o sucesso foi de apenas 42% (44 de 104 pacientes).

Nos casos de persistência dos sintomas da SAHOS após cirurgia da fase I do protocolo de Stanford, é indicada realização da fase II, que consiste na cirurgia de avanço maxilomandibular<sup>12</sup>. Uma pergunta importante a ser feita refere-se a real necessidade do tratamento ser realizado por fases. Essa conduta faz com que pacientes sejam submetidos a sucessivas cirurgias, até obtenção do resultado desejado. Isso implica em custos e riscos muitas vezes desnecessários.

Em nosso serviço, estabelecemos um protocolo de avaliação dos pacientes com SAHOS cujo objetivo é indicar o tratamento mais eficiente baseando-se não somente na gravidade da doença (avaliada pela polissonografia), mas buscamos principalmente avaliar anatomicamente a obstrução das VAS através de exames de imagem (cefalometria, ressonância mag-

nética e nasofibroscopia).

Desta forma, indicamos a realização de cirurgia de avanço maxilomandibular para os pacientes com alterações no esqueleto facial: diminuição do espaço aéreo posterior (PAS < 9 mm), retroposição maxilar (SNA < 82°) e/ou retroposição mandibular (SNB < 80°); portadores de SAHOS leve, moderada ou grave. Para ser mais preciso, indicamos também o avanço maxilomandibular em pacientes com deformidades esqueléticas, com diminuição das dimensões antero posteriores, que não apresentam SAHOS.

Indicamos essa cirurgia também para os pacientes portadores de SAHOS grave (IAH > 30 eventos por hora de sono) sem alterações esqueléticas faciais, cujo tratamento através de métodos não invasivos não teve sucesso ou foi rejeitado, e que desejam uma solução cirúrgica para o seu problema.

Acreditamos que a cirurgia de avanço maxilomandibular não deve ser reservada somente para os casos mais severos de SAHOS ou ser indicada somente quando outros tratamentos cirúrgicos falharam, mas deve ser considerada como primeira opção cirúrgica na presença de obstruções nos vários níveis da faringe.

A técnica cirúrgica para o avanço maxilomandibular consiste na realização de Osteotomia tipo Le Fort I para maxila e Osteotomia Sagital para mandíbula. Ambas são técnicas amplamente conhecidas e descritas na literatura, utilizadas há muito tempo com sucesso nas cirurgias de correção de deformidades dentofaciais. São procedimentos seguros quando executados por equipe devidamente treinada, o que não justifica a falsa crença que se trata de técnica cirúrgica perigosa. Cabe aqui um interessante questionamento. Das centenas de jovens retrognatas tratados por nosso grupo, quantos já eram portadores de SAHOS sub clínica ou iriam desenvolver a doença se não corrigidos?

O índice de complicações em cirurgia combinada maxilomandibular é baixo. As possíveis complicações, de qualquer ato cirúrgico, como distúrbios hidroeletrólíticos, anestésicos, volêmicos e infecciosos são raros em nosso meio. Uma complicação mais específica deste procedimento refere-se ao déficit neurosensorial temporário da região inervada pelo nervo alveolar inferior. Essa deficiência sensitiva desaparece em poucos meses na grande maioria dos casos, podendo tornar-se permanente raramente.

Nos pacientes operados pelo nosso grupo, não ocorreu nenhum caso de hemorragia pós-operatória. O edema facial pós-operatório é freqüente, porém não

aconteceu nenhum episódio de dificuldade respiratória causada por edema das VAS. Os pacientes que apresentaram déficit neurosensorial residual relataram melhora progressiva, não afetando sua qualidade de vida.

Um questionamento comum sobre o resultado da cirurgia de avanço maxilomandibular no tratamento da SAHOS refere-se à mudança na aparência facial do paciente, e o impacto estético que isso acarreta. Na grande maioria dos casos, os pacientes são portadores de alterações esqueléticas, com retrusão ou desproporção maxilomandibular. A cirurgia corrige a apnéia, restabelece a oclusão dentária, além do ganho estético ao restabelecer as proporções harmônicas da face. Nestes casos geralmente o avanço da maxila é diferente da mandíbula buscando restabelecer a harmonia dos segmentos. Nos raros casos em que a proporção maxilomandibular está adequada, pouco perceptível será a mudança, uma vez que o terço médio e inferior da face sofrerão o mesmo deslocamento (Figura 2). Como na maioria dos casos essa cirurgia é realizada em adultos de meia-idade, cujos sinais de envelhecimento facial (aprofundamento do sulco nasolabial e flacidez tecidual) começam a aparecer, o avanço ósseo melhora o suporte esquelético para os tecidos moles, resultando em rejuvenescimento facial (Figura 2).

Uma pesquisa realizada com 58 pacientes submetidos a avanço maxilomandibular para SAHOS revelou que apesar da presença de protusão maxiloman-

dibular baseada na análise cefalométrica pós-operatória, mais que 90% dos pacientes referiram respostas positivas ou neutras com relação à mudança de sua aparência facial<sup>13</sup>.

Outro trabalho avaliou 25 pacientes submetidos à cirurgia de avanço maxilomandibular para tratamento de SAHOS, e que não eram portadores de alterações esqueléticas previamente à cirurgia. Apesar de notarem diferença em sua aparência após a cirurgia, suas respostas quanto aos resultados estéticos faciais foram positivos ou neutros. Porém, quando foram perguntados sobre seu nível de satisfação quanto aos resultados do tratamento, todos os paciente (100%) se disseram satisfeitos, e que recomendariam o tratamento a outros pacientes<sup>12</sup>.

## CONCLUSÕES

O nosso grupo tem observado que os pacientes portadores de SAHOS depois da cirurgia de avanço maxilomandibular apresentam ausência ou redução acentuada dos sintomas, assim como melhora em sua qualidade de vida.

Desta forma, acreditamos que a cirurgia de avanço maxilomandibular apresenta-se como uma importante ferramenta para ser utilizada no tratamento da SAHOS, bem como deve ser a primeira escolha no tratamento das desproporções da face, com diminuição da VAS, independente da severidade da SAHOS.

Mello-Filho FV, Faria AC, Ribeiro HT, Silva Junior SN, Garcia LV, Santos AC. Maxillomandibular advancement surgery for the treatment of Obstructive Sleep Apnea/Hypopnea Syndrome (OSAHS). *Medicina (Ribeirão Preto)* 2006; 39

**ABSTRACT:** Treatment of upper airway occlusion (UAO) during sleep has been re-evaluated because of the observation of the failure of some therapeutic techniques. The different interpretations of the pattern of obstruction in UAO seem to determine the success or failure of surgical treatment. Surgery for maxillomandibular advancement has proved to be the most efficient surgical treatment of OSAHS (excluding tracheostomy), with a high success rate. In order to better understand the procedure of maxillomandibular advancement and to discuss the numerous difficulties pointed out, we present the diagnostic methodology, surgical description, results, complications, and advantages of this procedure. After surgery for maxillomandibular advancement, patients with OSAHS show the absence or a marked reduction of symptoms and improvement of polysomnographic indices, with a consequent improvement of quality of life. Thus, this surgery represents an important tool to be used in the treatment of OSAHS.

**Keywords:** Facial Surgery. Mandibular Advancement. Sleep Apnea, Obstructive.



**REFERÊNCIAS**

- 1 - Riley RW, Powell NB, Li KK, Troell RJ, Guilleminault C. Surgery and obstructive sleep apnea: Long-term clinical outcomes. *Otolaryngol Head Neck Surg* 2000; 122: 415-21.
- 2 - Sher AE, Schechtman KB, Piccirillo JF. The efficacy of surgical modifications of the upper airway in adults with obstructive sleep apnea syndrome. *Sleep* 1996; 19: 156-77.
- 3 - Fujita S, Woodson BT, Clark JL, Wittig R. Laser midline glossectomy as a treatment for obstructive sleep apnea. *Laryngoscope* 1991; 101: 805-9.
- 4 - Prinsell JR. Maxillomandibular advancement surgery in a site-specific treatment approach for obstructive sleep apnea in 50 consecutive patients. *Chest* 1999; 116: 1519-29.
- 5 - Guilleminault C, Simmons FB, Motta J. Obstructive sleep apnea syndrome and tracheostomy. Long-term follow-up experience. *Arch Inter Med* 1981;141: 985-8.
- 6 - Prinsell JR. Maxillomandibular advancement surgery for obstructive sleep apnea syndrome. *J Am Dent Assoc* 2002; 133: 1489-97.
- 7 - Guilleminault C, Riley R, Powell N. Obstructive sleep apnea and abnormal cephalometric measurements – implications for treatment. *Chest* 1984; 86: 793-4.
- 8 - Woodson BT, Ledereich PS, Strollo P. *Obstructive sleep apnea syndrome: diagnosis and treatment*. Los Angeles, CA: American Academy of Otolaryngology - Head and Neck Surgery Foundation; 1996. 69 p.
- 9 - Hochban W, Brandenburg U, Peter JH. Surgical treatment of obstructive sleep apnea by maxillomandibular advancement. *Sleep* 1994; 17: 624-9.
- 10 - Waite PD, Wooten V, Lachner J, Guyette RF. Maxillomandibular advancement surgery in 23 patients with obstructive sleep apnea syndrome. *J Oral Maxillofac Surg* 1989; 47: 1256-61.
- 11 - Riley RW, Powell NB, Guilleminault C. Obstructive sleep apnea syndrome: a review of 306 consecutively treated surgical patients. *Otolaryngol Head Neck Surg* 1993; 108: 117-25.
- 12 - Li KK; Riley RW; Powell NB; Guilleminault C. Maxillomandibular advancement for persistent obstructive sleep apnea after phase I surgery in patients without maxillomandibular deficiency. *Laryngoscope* 2000; 110: 1684-8.
- 13 - Li KK, Riley RW, Powell NB, Guilleminault C. Patient's perception of the facial appearance after maxillomandibular advancement for obstructive sleep apnea syndrome. *J Oral Maxillofac Surg* 2001; 59: 377-80.